

APENDICITIS EPIPLOICA PRIMARIA, LA OTRA APENDICITIS: REPORTE DE UN CASO.

Dres. Tovar Manuel*, Ramírez Nelson**, Milano Melisse***.

*Gastroenterólogo. Clínica de Prevención del Cáncer y Centro Clínico Vargas, El Vigía Edo. Mérida.

**Cirujano. Centro Clínico Vargas, El Vigía Edo. Mérida.

*** Anatomopatologo. BIMECA, Mérida Edo. Mérida.

RESUMEN

Reportamos un caso de apendicitis epiploica, así como revisión de la literatura. Se trata de un paciente masculino de 38 años, que ingresa por presentar dolor en fosa iliaca izquierda de aparición brusca, de severidad creciente, distensión y malestar, sin leucocitosis. Al examen físico el abdomen está distendido y muy doloroso a la palpación, a predominio de flanco y fosa iliaca izquierda. Trae ecosonograma abdominal que reporta esteatosis hepática y aglomeración de asas en fosa iliaca izquierda. La colonoscopia solo muestra hemorroides, el dolor abdominal persiste y hay signos de peritonismo. Es intervenido quirúrgicamente con los siguientes hallazgos: apéndice epiploica gangrenosa; colon sigmoide con adherencia a pared lateral del abdomen con apéndice epiploica necrosada; realizan resección de apéndice epiploica y apendicetomía. Lo más relevante de este caso, es lo poco frecuente y en el cual sus síntomas se confunden con patologías comunes tales como la apendicitis y la diverticulitis. Sin embargo el manejo de imágenes y su característico aspecto en las mismas, juega un papel determinante en el adecuado y efectivo diagnóstico lo que hace de su reconocimiento un factor importante.

Palabras clave: apendicitis epiploica, cirugía.

SUMMARY

We report a case of epiploic appendicitis, as well as the review of the literature. This is a 38 year old male patient who was admitted due to left iliac fossa pain of sudden onset; of increasing severity, bloating and discomfort, without leukocytosis. At physical examination the abdomen is distended and very tender, with predominance in left iliac flank. He brought abdominal ultrasonography which shows hepatic steatosis and loops agglomeration in left iliac fossa. Colonoscopy shows hemorrhoids, persistent abdominal pain and there are signs of peritonitis. The patient underwent surgery with the following findings: gangrenous epiploic appendix, sigmoid colon with adherence to lateral abdominal wall with necrotic epiploic appendix; they performed the resection of the epiploic appendix and appendectomy. What is special about this case is how rare it is and that his symptoms are mistaken with common pathologies, such as appendicitis and diverticulosis. However, the imaging management and the epiploic appendix characteristic appearance in these images, play a determining role in the effective and appropriate diagnosis; which makes, its recognition an important factor.

Keywords: epiploic appendicitis, surgery.

INTRODUCCIÓN

Se trata de un paciente masculino, 38 años, que ingresa por cirugía por presentar de aparición brusca de dolor en fosa iliaca izquierda, de severidad creciente, distensión y malestar.

En el examen físico el abdomen esta distendido y muy doloroso a la palpación, a predominio flanco y fosa iliaca izquierda, resto del examen físico es normal.

Trae ecosonograma que reporta esteatosis hepática y aglomeración de asas en fosa iliaca izquierda; solicitan valoración y videocolonoscopia.

Laboratorio (16-11-08) hb 12,5 grs/dl hto 32% leu 6600x mm seg: 58 % lin: 40 % eos 2% sgot 50 UI sgpt 98 UI , orina = normal

Laboratorio (18-11-08) hb 14,1 grs/dl hto 43 % leu= 9.700 x mm seg 69 % lin 22 eos 9 % plaq: 324.000 mm tp= 12/12 tpt= 33/30 gli=80 mg/dl urea= 29 mg/dl cr=0.9 mg/dl. sgot= 59 UI sgpt 49 UI fa 173 UI amil 92 prt 7,2 grs/dl alb 3,39 grs /dl bt= 0,96 bd= 0,31 vdrl= no reactivo hiv= negativo.

Video colonoscopia solo muestra hemorroides, el dolor abdominal persiste y hay signos de peritonismo.

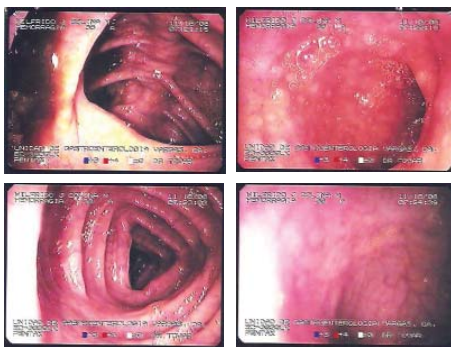

Figura 1.

Es intervenido el 18-11-08 con los siguientes hallazgos apéndice epiploica gangrenosa; colon sigmoide con adherencia a pared lateral del abdomen con apéndice epiploica necrosada; realizan reseccion de apéndice epiploica y apendicetomía.

ANATOMIA PATOLOGICA

No1.- Se recibe fijado en formol, un fragmento irregular de tejido pardo negruzco, que mide 3.5x2cm. la superficie externa es lobulada e irregular. Al corte es de consistencia semifirme, superficie de corte parda negruzca. Se incluyen muestras representativas para estudio histológico

No2.-Se recibe fijado en formol, pieza quirúrgica correspondiente a apéndice cecal, que mide 7x0.3cm. La serosa es lisa, brillante, blanquecina, alternando con abundante meso. Al corte, pared de consistencia elástica, con espesor de 0.1cm, luz ocupada por escaso material pastoso amarillento. Se incluyen muestras representativas para estudio histológico.

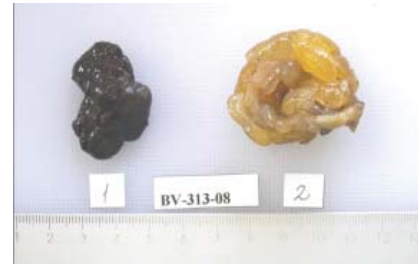

Figura 2: 1.- apéndice epiploica necrosada 2.- apéndice vermiforme.

No1.- Los cortes histológicos del material examinado, están constituidos por tejido adiposo maduro con extensas áreas de necrosis y hemorragia reciente, acompañada de marcada congestión vascular.

No2.- Los cortes histológicos del material examinado correspondientes a apéndice cecal, muestran marcada fibroesclerosis de la luz apendicular, con ausencia de epitelio de revestimiento mucoso y del componente linfoide. La capa muscular se evidencia con histología general conservada. Meso apendicular con áreas de hemorragia reciente y congestión vascular.

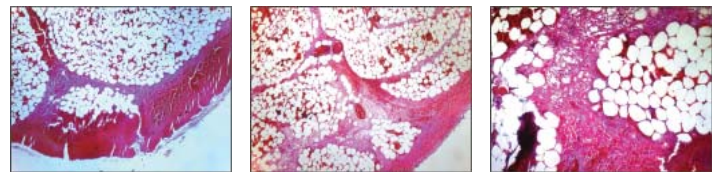


Figura 3,4 y 5. Tejido adiposo maduro con extensas áreas de necrosis y hemorragia reciente, acompañada de marcada congestión vascular.

No1.- Biopsia de apéndice epiploico:
NECROSIS Y HEMORRAGIA COMPATIBLE CON PROCESO ISQUÉMICO

No2.- Biopsia de apéndice cecal:
APENDICITIS CRÓNICA ESCLEROSADA

DISCUSION

Los apéndices epiploicos, mencionados por primera vez por Vesalius en 1543⁽¹⁾, son estructuras pedunculadas de tejido adiposo que protruyen de la superficie externa del colon a la cavidad peritoneal. Están dispuestos en dos filas longitudinales separadas, cerca de las tenias anterior y posterior (tenia libera y tenia omentalis), que se extienden desde el ciego a la unión rectosigmoidea. Son aproximadamente de 50 a 100, de 1 a 2 cms. de grosor y 2 a 5 cms de largo⁽¹⁾.

Están irrigados por una o dos pequeñas arterias terminales de los vasos rectos del colon y drenados por una vena tortuosa, que pasan a través de un pediculo estrecho. El limitado aporte sanguíneo, su forma pedunculada y excesiva movilidad los hace propensos a torsión con trombosis venosa secundaria, infarto isquémico o hemorrágico⁽¹⁾. La torsión con oclusión vascular generalmente afecta inicialmente el componente venoso, ya que existe solo una vena y dos arterias.

Así tenemos apendicitis epiploica primaria cuando ocurre por un proceso de torsión, isquemia y necrosis. También puede ocurrir la inflamación de un apéndice epiploico secundario a un proceso inflamatorio adyacente como en la diverticulitis, apendicitis o colecistitis⁽⁹⁾. Afecta generalmente colon sigmoideos y ciego, donde los apéndices epiploicos son más abundantes, predominando en el primero⁽²⁾.

También llamada epiploitis, apendagitis, epiplopericolitis, epiploic appendagitis (que viene del inglés epiploic appendage)⁽⁵⁾. El término apendagitis epiploica fue introducido por Lynn en 1956⁽²⁾, y es preferido al de apendicitis epiploica, por la aplicación específica del término al apéndice vermiforme⁽¹²⁾. En 1853 Virchow sugirió que la separación de estos apéndices epiploicos pudieran ser la fuente de los “cuerpos intraperitoneales perdidos” (peritoneal loose body); De esta manera, el tejido infartado puede calcificarse y aparecer como cuerpos peritoneales perdidos o “migajas peritoneales” (cuerpos libres calcificados) que incidentalmente se encuentran durante la laparoscopia o evaluación radiológica^(2,13).

El diagnóstico rara vez es sospechado clínicamente⁽¹⁾, se puede presentar como un abdomen agudo que simula apendicitis, diverticulitis⁽²⁾ y otras serias condiciones⁽³⁾, incluso con enfermedad inflamatoria pélvica⁽¹⁰⁾; de hecho el 1% de los pacientes con sospecha de apendicitis y entre el 2 al 7% de los pacientes con sospecha de diverticulitis en realidad presentan una inflamación del apéndice epiploico⁽⁵⁾.

Debido a que es poco frecuente y no existe un signo patognomónico, el diagnóstico es difícil^(2,3). Lo relativamente raro de esta entidad, su frecuente omisión en los diagnósticos diferenciales, su característico aspecto en las imágenes y la controversia en su manejo hacen de su reconocimiento un factor importante⁽³⁾.

En la serie de Sand et al⁽²⁾, en 10 pacientes, puede presentarse a cualquier edad, pero generalmente alrededor de los 40-50 años, el síntoma predominante fue el dolor en hemiabdomen inferior, sobretodo en cuadrante inferior izquierdo; eran afebriles, no tenían náuseas o vómitos y el laboratorio generalmente era normal.

El dolor es severo, sordo, no irradiado, usualmente luego una actividad física postprandial; hay sensibilidad, en ocasiones Blumberg positivo, pero habitualmente no hay vómitos ni leucocitosis⁽⁵⁾. A veces empeora con la tos, respiración profunda o la contracción abdominal⁽⁶⁾. Se han asociado como factores de riesgo la obesidad, la hernia y el ejercicio desacostumbrado⁽³⁾.

Es un proceso auto limitado en la mayoría de los pacientes y muy rara vez produce adhesión, obstrucción intestinal, peritonitis⁽³⁾; aunque se ha descrito perforación durante la colonoscopia debido a la adherencia producida por este apéndice inflamado⁽⁷⁾.

Las técnicas de imágenes son cruciales para el diagnóstico de este cuadro. El Ultrasonido muestra una masa oval, no compresible, hiperecoica con un discreto halo hipoeicoico, en contacto con el colon y adherida a la pared abdominal, de 1,5 a 5 cms. de diámetro, en el sitio de mayor sensibilidad o dolor; no hay flujo al color Doppler^(2,9,11). El carácter

hiperecoico se explica por el carácter adiposo del apéndice y la necrosis hemorrágica que se produce en la grasa, el halo fino hipoeicoico representa la serosa inflamada recubierta por exudado fibroleucocitario⁽¹¹⁾.

Habitualmente los apéndices epiploicos no son visibles en la Tomografía Axial Computarizada (TAC), a menos que exista ascitis. En 1986 Danielson et al^(2,3) realizan el primer reporte de Apendicitis epiploica por TAC, Singh et. al reportan la serie más numerosa, 50 casos, en 2004⁽¹⁵⁾.

Los hallazgos tomográficos característicos de la apendicitis epiploica son una masa oval paracolónica con densidad de grasa, de menos de 5 cms. de diámetro (con un rango habitual entre 1,5 y 3,5 cms.), que representa el apéndice inflamado o infartado, con un aumento de la atenuación de la grasa a su alrededor, un anillo hiperatenuante bien definido que rodea a la masa (signo del anillo) que representa al peritoneo visceral inflamado y en algunas ocasiones un punto central de alta atenuación representa a los vasos ingurgitados o trombosados o áreas centrales de hemorragia^(1,15). La infiltración grasa circundante es constante y se traduce en un aumento de la densidad de esta, otro fenómeno frecuente es el engrosamiento del peritoneo parietal de la zona vecina^(11,17). A medida que pasa el tiempo pueden haber pocos cambios o disminuir de tamaño, en general casi han desaparecido luego de 6 meses^(3,4), tal como lo describen Rao et. al. En 11 pacientes. A diferencia de la diverticulitis, generalmente la pared colónica no está engrosada.

El Diagnóstico diferencial es con causas de Abdomen agudo frecuentes, tales como Apendicitis, diverticulitis. Menos frecuentemente infarto mesentérico, mesenteritis esclerosante⁽³⁾. De hecho el diagnóstico por imágenes de la apendicitis epiploica requiere la ausencia en imágenes de los posibles diagnósticos diferenciales⁽¹²⁾.

El infarto mesentérico afecta más frecuentemente el cuadrante inferior derecho, simula más una apendicitis, afecta más frecuentemente pacientes pediátricos, generalmente es debida a una insuficiencia venosa secundaria a un trauma o trombosis de las venas del epiploon; en la TAC se aprecia como una masa heterogénea, profunda con respecto a los rectos abdominales, anteromedial al colon ascendente, a diferencia de la AE es más grande y no tiene anillo hiperatenuante^(3,4).

La diverticulitis ocurre en pacientes de mayor edad, se acompaña de fiebre, toque del estado general, peritonismo, leucocitosis, en la TAC se aprecia un divertículo rodeado de tejido inflamatorio o un absceso con engrosamiento de la pared adyacente⁽³⁾.

La mesenteritis esclerosante es una inflamación no específica con fibrosis del tejido graso mesentérico, ocurre generalmente en la 6ta y 7ta décadas de la vida, hay dolor, fiebre, náusea, vómito, diarrea, aunque es autolimitada; la TAC varía desde una masa de tejido blando bien definida con áreas de atenuación grasa, hasta una área mal definida con alta atenuación en la raíz del mesenterio del intestino delgado⁽³⁾.

Aunque muchos autores abogan por un tratamiento conservador con antiinflamatorios, otros han observado recurrencia hasta en un 40% de los casos, por lo que sug-

ieren tratamiento quirúrgico⁽²⁾. También se diagnostica y trata simultáneamente por laparoscopia⁽⁸⁾.

En general el pronóstico es excelente, con ausencia de síntomas a las dos semanas; son muy raras las complicaciones⁽¹³⁾.

El diagnóstico de apendicitis o apendigitis epiploica es cada vez más preciso con los sistemas de imágenes y es motivo frecuente de retos diagnósticos en las revistas especializadas^(6, 14, 16).

Es una entidad a tomar en cuenta en un paciente con dolor abdominal severo, habitualmente en hemiabdomen inferior, sin fiebre, sin vómitos y con pocas alteraciones en los exámenes de laboratorio; donde las imágenes desempeñan un papel crucial en su correcta identificación y posterior manejo.

AGRADECIMIENTOS

A Vicmar Andrade, del sistema NOVACID de laboratorios Novartis, por su invaluable ayuda en la búsqueda bibliográfica.

A la Dra. María Elena Ruiz, Yolette Martínez y Jacobo Dib, por revisar y corregir las notas.

REFERENCIAS BIBLIOGRÁFICAS

- 1- Molinares Arevalo, B., Castrillon, G., Restrepo, R.: APENDICITIS EPIPLOICA. REPORTE DE CUATRO CASOS. Rev. Colomb. Cir. 2006; 21 (3): 196-200.
- 2- Sand, M., Gelos, M., Bechara, F., Sand, D., Wiese, T., Steinstraeser, L., Mann, B., EPIPLOIC APPENDAGITIS – CLINICAL CHARACTERISTICS OF AN UNCOMMON SURGICAL DIAGNOSIS. BMC Surgery 2007; 7 (11) // <http://www.biomedcentral.com/1471-2482/7/11/prepub>.
- 3- Singh, A., Gervais, D., Hahn, P., Sagar, P., Mueller, P., Novelline, R.: ACUTE EPIPLOIC APPENDAGITIS AND ITS MIMICS. Radiographics 2005; 25 (6): 1521-1534.
- 4- Rao, P., Wittenberg, J., Lawrason, J.: PRIMARY EPIPLOIC APPENDAGITIS: EVOLUTIONARY CHANGES IN CT APPEARANCE. Radiology 1997; 204 (3): 713-717.
- 5- Parra-Blanco, J., Piedra-Antorini, L., Bueno-Lopez, J., Rodriguez-Lera, M. : INFLAMACION DEL APENDICE EPIPLOICO: UNA ENTIDAD A TENER EN CUENTA EN EL DIAGNOSTICO DIFERENCIAL DE PACIENTES CON APENDICITIS O DIVERTICULITIS. Med.Clin. (Barc.) 2006; 127 (12): 477-479.
- 6- Rao, P., Novelline, R.: CASE 6: PRIMARY EPIPLOIC APPENDAGITIS. Radiology 1999; 210 (1): 145-148.
- 7- Del Pozo, P., Liron, R., Perez-Cuadrado, E., Campillo-Soto, A., Flores, B., Perelló, J., Martín, J., Moreno, A., Aguayo, J.: ROTURA DE COLON DURANTE COLONOSCOPIA SECUNDARIA A LA TORSION DE UN APENDICE EPIPLOICO. Rev. Esp. Enferm. Dig. 2006; 98 (10): 789-790.
- 8- Vasquez-Frias, J., Castañeda, Pablo., Valencia, S., Cueto, J. LAPAROSCOPIC DIAGNOSIS AND TREATMENT OF AN ACUTE EPIPLOIC APPENDAGITIS WITH TORSION AND NECROSIS CAUSING AN ACUTE ABDOMEN. Journal of the Society of Laparoscopic Surgeons 2000; 4: 247-250.
- 9- Rioux, M., Langis, P. PRIMARY EPIPLOIC APPENDAGITIS: CLINICAL, US, AND CT FINDINGS IN 14 CASES. Radiology 1994; 191: 523- 526.
- 10- Quaas, A., Mueller, P., Kickham, J. EPIPLOIC APPENDAGITIS MIMICKING PELVIC INFLAMMATORY DISEASE (PID). European Journal of Obstetrics & Gynecology and Reproductive Biology 2008; 140: 134-135.
- 11- Teijo, C., Raimunde, E., Alvarez, S., Oleoz, J. EPIPLOITIS AGUDA: UNA CAUSA INUSUAL DE ABDOMEN AGUDO MEDICO. An. Med. Int. (Madrid) 2006; 23 (10): 507-508.
- 12- Vinson, D. EPIPLOIC APPENDAGITIS: A NEW DIAGNOSIS FOR THE EMERGENCY PHYSICIAN. TWO CASE REPORTS AND A REVIEW. The Journal of Emergency Medicine 1999; 17 (5): 827-832.
- 13- Rodríguez, M., Moreira, V., Gallego, I., Rivero, M., Garrido, E. APENDICITIS EPIPLOICA: LA OTRA APENDICITIS. Gastroenterol. Hepatol. 2008; 31 (2): 98-103.
- 14- Chien-Chang, L., Cheng-Wei, L. CLINICAL CHALLENGES AND IMAGES IN GI. Gastroenterology 2008; 134 (7) ; 1.829 y 2.196.
- 15- Sighn, A., Gervais, D., Hahn, P., Rhea, J., Mueeler, P. CT APPEARANCE OF ACUTE APPENDAGITIS. Am. J. Radiol. 2004; 183 (11): 1.303-1.307.
- 16- Jain, T., Shah, T., Juneja, S., Lochan, R. CASE OF THE SEASON: PRIMARY EPIPLOIC APPENDAGITIS: RADIOLOGICAL DIAGNOSIS CAN AVOID SURGERY. Seminars in Roentgenology 2008.
- 17- Subramanian, R. ACUTE APPENDAGITIS: EMERGENCY PRESENTATION AND COMPUTED TOMOGRAPHIC APPEARANCES. Emerg. Med. J. 2006; 23: 53-54.

Para cualquier información o separata contactar a él:
 Dr. Tovar Manuel. Gastroenterólogo. Clínica de Prevención del Cáncer y Centro Clínico Vargas, El Vigía Edo. Mérida.
 Correo-e: manueltov@cantv.net
 Fecha de Recepción Sep. 2009 Fecha de Revisión Nov. 2009
 Fecha de Aprobación Ene. 2010